Lane Medical Library
STANFORD UNIVERSITY 15 MAR 1939 LIBRARY

Aus dem Pathologischen Institut der Universität Heidelberg
Direktor: Professor Dr. A. Schmincke

Über die pathologische Anatomie der Influenzabronchitis und Influenzapneumonie

Inaugural-Dissertation
zur Erlangung der Doktorwürde
der Hohen Medizinischen Fakultät
der Ruprecht-Karls-Universität
zu Heidelberg

vorgelegt von

Adolf Bilfinger

1938
Brausdruck G. m. b. H., Heidelberg

Gedruckt mit Genehmigung der medizinischen Fakultät
der Universität Heidelberg

Dekan:
Prof. Dr. Runge

Referent:
Prof. Dr. Schmincke

1938

Die wiederholt epidemieartig sich häufenden und auch jetzt immer wieder vereinzelt auftretenden Fälle von Influenza-Erkrankungen haben den Ärzten reichlich Gelegenheit gegeben, das Krankheitsbild der Influenzabronchitis und die sich daran anschließenden weiteren krankhaften Lungenvorgänge kennen zu lernen. So ist von früher Bekanntes bestätigt, und die Klinik sowie die pathologische Anatomie der Veränderungen als besondere Krankheitseinheit gut erkannt; sie läßt sich von anderen entzündlichen Bronchial- und Lungenveränderungen unterscheiden. Doch kommen immer wieder besondere und hinsichtlich ihrer Bilder auffällige, ätiologisch auf eine Influenza-Infektion zurückführende Fälle vor.

Einen solchen Fall stellt die von uns im Pathologischen Institut Heidelberg gemachte und im Folgenden zur Beschreibung kommende Beobachtung dar. Ich habe an Hand derselben das, was über die Influenzabronchitis, Influenzapneumonie und ihre Folgen in der Literatur bekannt ist, zusammengestellt und führe das Wesentliche wie folgt an.

Bei der pathologischen Anatomie der Influenza-Erkrankungen im Respirations-Trakt unterscheidet man eine stets vorhandene Erkrankung des Bronchialsystems mit eventuellem Einschluß der oberen Luftwege, die isoliert auftreten kann, von einer Mitbeteiligung der Lungen (atypische Pneumonien). Dazu kommen noch Komplikationen.

Was die Erkrankungen des Bronchialbaumes anbelangt, so steht dabei im Vordergrund eine Tracheobronchitis, die alle Stadien einer Entzündung aufweisen kann (Schwellung der Schleimhaut, Rötung derselben, evtl. Pseudomembranen, Nekrose). Das dabei auftretende Exsudat kann dünnflüssig, serös-eitrig, schleimig-eitrig oder hämorrhagisch sein. Das Bild der eitrigen Entzündung kommt am häufigsten vor. Das Exsudat ist vor allem in dem Bereich der Bronchiolen vorzufinden, dort, wo sich dieselben in die Alveolen aufzweigen. Histologisch ist dabei die Bronchialwand anfangs mehr

von lympholeukocytären, später jedoch vor allem mit plasmazellulären Elementen durchsetzt. Daß durch verschiedenartige Umstände oft schwer die Möglichkeit besteht, das Exsudat auf dem Wege des Aushustens oder der Organisation bald zu beseitigen, und daß auf diese Weise Komplikationen entstehen können, darauf soll später eingegangen werden.

Greift die Infektion auf die Lungen über, so erhalten wir das bunte Bild der sogen. atypischen Pneumonien. So trifft man wohl immer als Ausgangspunkt der Influenzapneumonie die miliaren Bronchopneumonien. Diese weisen, durch Ansiedlung der Influenza-Bazillen hervorgerufen, kleinste Infiltrationsherde auf, in deren Mittelpunkt mit Eiter gefüllte Bronchiolen und Alveolen stehen. Um diese herum besteht starke Wandinfiltration, vor allem mit Plasmazellen, die oft alle Wandschichten betreffen können. Ist das Gewebe um die ergriffenen Bronchiolen herum stark entzündlich verändert, so spricht man von Peribronchiolitis, die gleichzeitig eine interstitielle Entzündung einleiten kann. Das ganze entzündlich veränderte Gebiet ist teils mehr, teils weniger gleichmäßig über die Lungenschnittfläche oder über einen Teil derselben ausgebreitet. Eine ödematös-hämorrhagische Durchtränkung ruft das Bild der bohnen- bis kirschgroßen Herdpneumonien hervor. Im Bereich dieser Herde finden wir teils hämorrhagisches, teils grau-rötliches Fibrinexsudat. Man weiß, daß durch Zusammenschluß mehrerer solcher Herde Hepatisation eines ganzen Lappens entstehen kann, und dadurch eine lobäre Pneumonie vorgetäuscht wird. Als seltenste Erscheinung finden wir die klassische lobäre Pneumonie (Froboese), die meist den rechten Oberlappen bevorzugt (Wätjen).

Was die Komplikationen anbelangt, so sei bemerkt, daß der Kliniker unter einer Komplikation bei Influenza bereits die Entzündung der größeren Bronchialverzweigungen versteht. Der pathologische Anatom dagegen, dem bei Influenza ohnedies nur die allerschwersten Zustandsbilder unter die Augen kommen, rechnet hierbei zu den Komplikationen weniger die Erkrankung der Bronchien, als die Bilder der Pneumonien. Da die Influenza-Bazillen nachweislich Wegbereiter der hämolytischen Streptokokken sind, entstehen einerseits leicht Mischinfektionen. Diese können neben den bereits genannten Bildern gerne größere pneumonische Erkrankungsherde hervorrufen. Empyeme können folgen; außerdem kommt es gern zu interstitiellen Entzündungen. Ferner gehören die

Entstehung von Bronchiektasen und von Bronchiolitis obliterans zu den Komplikationen der Influenzapneumonie; an ihrem Zustandekommen soll der Influenza-Bazillus im wesentlichen allein beteiligt sein. Kommt keine Ausheilung zustande, so besteht leicht die Möglichkeit der Entstehung einer chronisch-karnifizierenden Pneumonie.

Zusammenfassend läßt sich über die Komplikationen sagen, daß sie nie zu Beginn einer Influenzaerkrankung, sondern nur im Verlauf derselben hervorgerufen werden. Entweder ist durch eine starke Resistenzschwäche der Boden für eine Mischinfektion gegeben, wodurch dann das oben Genannte auftritt, oder aber, der eigentliche Influenzainfekt war so stark, daß eine Organisation und Restitition nur sehr verzögert und unter Bildung neuer pathologischer Erscheinungsformen vor sich gehen kann.

Unter Hinweis auf die zuletzt angegebenen Gesichtspunkte soll folgender Fall zur Beschreibung kommen.

Aus der Krankengeschichte[1] (aus der Anamnese):

25jähriger Patient. Vater mit 45 Jahren an Steinhauerkrankheit gestorben. Familie sonst o. B. – Mit 2 Jahren Lungenentzündung. Später immer gesund. Nach Verlassen der Schule häufiger Erkältungskrankheiten, während der Patient in der Landwirtschaft arbeitete. Hier auch häufiger Auswurf und Husten, aber Wohlbefinden und Arbeitsfähigkeit. Vor Weihnachten 1936 bemerkte der Patient, daß seine Kräfte abnahmen, und er an Gewicht verlor; auch Auftreten von Nachtschweißen und häufigem Husten. Reichlicher, geruchsloser Auswurf. Abends bis zu 38° Temperatur. Ab 3. 1. Krankschreibung, 3wöchentliche Bettruhe, wobei Husten und Auswurf abnahmen, Nachtschweiße und Gewichtsverlust aber nicht. Daher am 16. 2. Einweisung in die Klinik, wo der Patient starke Nachtschweiße, Gewichtsabnahme (15 kg seit 3 Monaten), viel Husten und Auswurf sowie Appetitlosigkeit als Hauptbeschwerden angab.

(Aus dem Verlauf:) Am 24. 2. wurde dreigeschichtetes Sputum festgestellt. Puls und Temperatur hoch. 1. 3.: unverminderte Sputummenge, bakteriologisch: negativ. 5. 3.: Röntgenbefund: rechtsseitiger Lungenabszeß, diffuse Infiltration der rechten Lunge. Zunahme der Sputummenge. Da unter Zurechnung der klinischen Erscheinungen auch röntgenologisch eine große Höhle im Oberlappen

[1] Ich danke Herrn Prof. Stein, Med. Klinik, verbindlichst für Überlassung derselben.

zu sehen ist, wird jetzt die Diagnose gestellt: Bronchopneumonie mit Abszeßbildung. 13. 3.: Cavum in der rechten Lunge vergrößert, schlechtes Allgemeinbefinden. Im rechten Pleurapunktat wenig serös-eitriges Sekret. Vom 16.–22. 3. Besserung im Befinden: Puls und Temperatur fast normal, Verringerung der Sputummenge; ab 23. 3. wieder Ansteigen aller drei Faktoren, Verschlechterung. 2. 4.: linksseitige trockene Pleuritis. 12. 4.: nach vorübergehendem Fallen von Puls und Temperatur wieder hohe Temperatur, Tachypnoe, Kreislaufschwäche, Somnolenz. Krankheit wird als Folge von Grippepneumonie aufgefaßt mit Abszedierung des Lungengewebes. 17. 4.: frischer bronchopneumonischer Prozeß im linken Unterlappen. Röntgenaufnahme vom 17. 4.: Infiltration der ganzen rechten Lunge – wie früher –, Caverne rechts scheint größer geworden zu sein, aber aus zwei Teilen zu bestehen. Zunehmender Verfall, Kreislaufschwäche. Rasselgeräusche über allen Lungenteilen. 19. 4.: Haemoptoe um 6 Uhr, Exitus um 9.30 Uhr.

Leukocytenzahl während der ganzen Zeit ca. 15 400. Im Sputum Streptokokken und Staphylokokken.

Aus dem Sektionsprotokoll (Brustsektion): Bei Eröffnung der Thoraxhöhle sinken die Lungen nicht zusammen. Sie sind beide mit der Brustwand stark verwachsen; die Adhaesionen können nur unter Mitnahme der Fascia endothoracia gelöst werden. Dabei ist auffallend, daß besonders im Bereich der Spitze des rechten Oberlappens die Verwachsungen schwartig sind. Brustorgane zunächst in toto konserviert. – Nach Härtung in Formol wurde die weitere Sektion der Brustorgane vorgenommen. Im rechten Lungenoberlappen sieht man eine Verdickung des Parenchyms, die Schnittfläche ist grau-weißlich, körnelig, und die Konsistenz ist fest. Die Bronchien und Bronchioli sind in der ganzen Lunge erweitert. Im rechten Lungenoberlappen ist in eine kleine bronchiol-ektatische Höhle eine Blutung erfolgt, da ein Gefäß der Wandung arrodiert war. (Gefäß ist nicht festzustellen.) In den hinteren Teilen des rechten Oberlappens befindet sich eine annähernd kleinhühnereigroße Caverne von kammerigem Aussehen. Die Wandung ist von einer gelblichen Membran belegt. In der Umgebung dieser Höhle sind die Bronchien besonders stark erweitert. Das übrige Lungenparenchym zeigt eine Verdichtung infolge Verdickung des interstitiellen Bindegewebes. Die Bronchien enthalten bis in die sich zylindrisch nach der Peripherie erweiterten kleinen Bronchioli gelb-

lichen, rahmigen Eiter. Die Lymphknoten der Lungenwurzel sind vergrößert. Die übrigen Teile der Lunge, besonders der linke Oberlappen ist gallertartig beschaffen (chronisches Oedem). Mikroskopisch: Im Bereich des rechten Lungenoberlappens ist der Befund einer chronischen carnifizierenden Pneumonie zu erheben. Man sieht in die Alveolenlichtungen eingewachsen zellreiches Bindegewebe mit Kapillaren, daneben die Bilder der Alveolenregeneration in Form von Auskleidung der Gewebslichtungen und -spalten durch kubische zusammenhängende Zellen. Das neugebildete Bindegewebe innerhalb der Alveolen vielfach hyalin verquollen (s. Fig. I). Im allgemeinen ist eine Verdickung des Bindegewebes der Lungen festzustellen, sie betrifft die größeren, auch die kleineren bindegewebigen Septensysteme bis in die Alveolarwandungen hinein. Die mikroskopische Untersuchung der erweiterten Bronchialverzweigungen ergab Fehlen des Oberflächenepithels über große Strecken, entzündlich zellige Infiltration der übriggebliebenen Tunica propria und starke Gewebsverschwielung vor allem in den äußeren Wandschichten. Das Gewebe besteht hier aus derben, breiten, teilweise hyalin verquollenen, konzentrisch die Lichtungen der Bronchien umgreifenden Bindegewebsfasern. – Im Abstrich von Bronchial-Eiter Kokken nachweisbar. Diagnose: doppelseitige flächenhafte Pleuraverwachsungen. Chronische konfluierte Bronchopneumonie im rechten Lungenoberlappen mit Carnifikation. Diffuse zylindrische Bronchiektasien in allen Lungenteilen. Blutung in einer bronchiektatischen Höhle im rechten Lungenoberlappen, infolge Wandarrosion. Annähernd kleinhühnereigroßer Hohlraum in den hinteren Teilen des rechten Lungenoberlappens nach Abszeßbildung um eine bronchiektatische Höhle. Diffuse Verdickung des Lungenbindegewebegerüstes. – Status infektiosus.

Die Lungenveränderungen im vorgelegten Falle weisen eindeutig auf eine hochgradige Lungeninfektion mit schweren anatomischen Veränderungen hin. Die klinische Anamnese besagt u. a., daß der Patient mit 2 Jahren eine Lungenentzündung durchgemacht habe. Später, etwa von seinem 15. Lebensjahr an soll der Patient häufig Erkältungskrankheiten bekommen haben, oft mit Husten und Auswurf, bis ihn dann, etwa 5 Monate vor seinem Tode im 25. Lebensjahr ein Influenzainfekt befiel, dem er erlag. Wahrscheinlich hat der Patient schon durch die erste Lungenentzündung mit zwei Jahren die erste Anlage zur Erweiterung der Bronchien bekommen.

Nach Ausführungen von Brauer führt diese erste Anlage auf dem Wege der Sekretstauung stufenmäßig zu Katarrhen, die zur Verschlimmerung neigen. So kann dann nach Brauer erst viele Jahre später das Bild der eigentlichen Bronchiektasien entstehen. Mit an-

Abb. 1 (Karnifizierende Pneumonie im re-Oberlappen mit Kavernenwand rechts).

deren Worten: irgendeine entzündliche Noxe schädigt die Wand der Bronchien, bzw. Bronchioli, worauf durch mangelhafte Reparation und unvollständige Regeneration eine zunächst wohl geringfügige Schädigung der Bronchialwand eintritt, die jedoch imstande ist, eine Bereitschaft zu neuen Entzündungen und infolgedessen auch zu weiteren Wandschädigungen zu schaffen. Die Schwierigkeit dieser Art der Beurteilung liegt nur darin, daß man keine ganz klare anatomische Vorstellung darüber hat, wie eine auf diese gering-

fügige Weise veränderte Bronchialwand aussieht. Beschreibungen von Lederer, die er anhand von Sektionsbefunden von 10–12jährigen Kindern ausgeführt hat, können uns darin etwas aufklären. Es handelt sich dabei um Kinder, die an chronischer Bronchitis litten. z. T. Bronchiektasien hatten und irgendeinem Infekt zum Opfer fielen. In diesen Fällen war die Submucosa der Bronchialwände bei

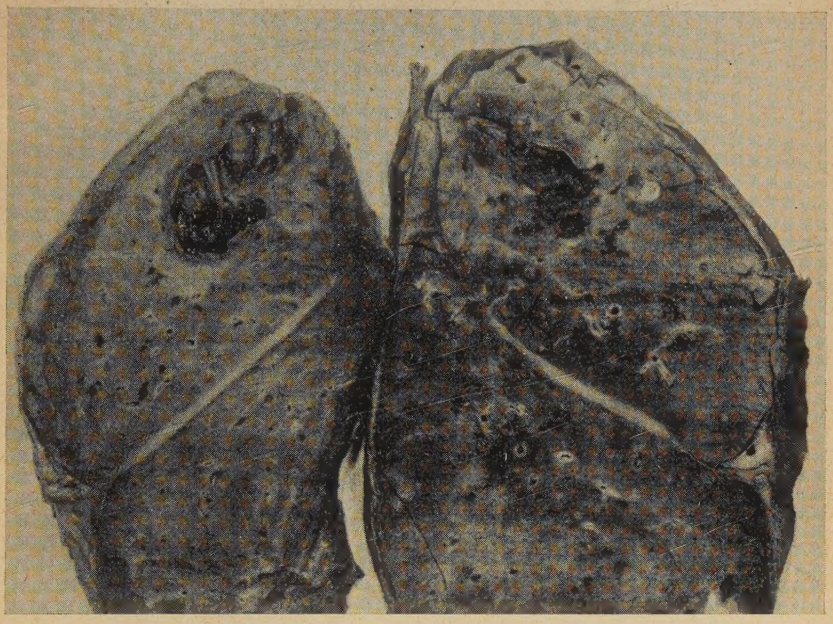

Abb. 2. (Caverne im re-Oberlappen,
daneben auf der re-Schnittfläche ein kleiner Kalkherd).

weitgehender Regenerationsfähigkeit des Epithels verdickt; auch die glatte Muskulatur und Elastica war z. T. verdickt, es waren Bilder, wie sie als Teilerscheinungen von chronischer Bronchitis wohl bekannt sind. Wir dürfen annehmen, daß eine derartige anatomische Schädigung auch bei unserem Fall schon lange vorgelegen hat. Ein früherer Infekt hat die Bronchialwände geschädigt und dadurch eine erhöhte Bereitschaft zu weiteren bronchitischen Erkrankungen geschaffen. So ist ein Circulus vitiosus entstanden. Die bronchitischen Infekte häuften sich, die Bronchialwandschädigungen nahmen zu, bis dann der Organismus nach jahrelangem Wechselspiel der Kräfte unter dem Bild einer chronischen Pneumonie mit diffusen Bronchi-

ektasien in sämtlichen Lungenteilen und Cavernenbildung einen Influenza-Mischinfekt erlag.

Das pathologisch-anatomische Bild unseres Falles ist recht eindrucksvoll, es zeigt, in welch starkem Maße die Umwandlung des

Abb. 3. (Mikroskopisches Übersichtsbild von re-Oberlappen-Caverne).

Lungengewebes vor sich gehen kann. Die chronisch-carnifizierende Pneumonie im rechten Oberlappen, die Caverne daselbst, die diffuse Erweiterung aller Bronchiolen mit der gleichzeitigen Obliteration der Alveolen durch neugebildetes Bindegewebe erweisen den gewaltigen Ab- und Umbauprozeß. Daß man seitens der Klinik zuerst an einen tuberkulösen Prozeß dacht, kann nicht Wunder nehmen, denn der ganze Verlauf sowie der röntgenologische Befund wiesen hierauf hin. Die auf dem Sektionstisch gefundene Caverne

war jedoch nicht tuberkulöser Natur. Ein in der Nähe der Caverne gefundener kleiner Kalkherd (Abb. 2) – Ghon'scher Herd – weist nur darauf hin, daß der Patient infiziert war; er steht aber mit der Caverne in keinerlei Beziehung. Abb. 3 zeigt die Hohlraumwandung. Man sieht die erweiterte Bronchienwand, die von induriertem karnifiziertem Lungengewebe umgeben ist. In ihm sind die kleinen Bronchien alle erweitert.

Was die diffusen zylindrischen Bronchiektasien in allen Lungenteilen anbelangt, so handelt es sich hierbei um die auf entzündlicher Grundlage entstandene hyperthrophische Form der Bronchiektasien. Auf die Entstehungsursache derselben in unserem Falle sind wir schon insofern eingegangen, als wir sie als Folge von Bronchialwandschädigungen in früheren Jahren ansehen. Nun führen aber nicht alle Wandschädigungen zu Bronchiektasien. Daher dachte man schon früh daran, daß ein spezifisches Gift die Ursache hiervon sein kann. So ist von bakteriologischer Seite her schon seit langem der Versuch gemacht worden, zu beweisen, daß der Influenza-Bazillus ein Toxin erzeugt, das die Kapillarwände angreift (Ghedini, Brescia, Ricker), wodurch dann weitere Schädigungen entstehen. Diese Beobachtungen haben sich beim Influenza-Bazillus immer wieder bestätigt. Es handelt sich dabei um eine durch das Influenza-Toxin verursachte Vasomotorenlähmung. Hierdurch tritt an der betreffenden Stelle Austritt von Oedemflüssigkeit zutage, sowohl in die einzelnen Wandschichten, als auch in die Bronchiallumina. Außerdem entsteht eine Lähmung der zu den Bronchialsystemen gehörenden Nerven- und Muskelelemente, und zwar am stärksten im Bereiche der Bronchiolen. Dies hat nun in erster Linie eine allgemeine Wandatonie zur Folge. Die Wände können je nach Dehnungsdruck bis zu einem gewissen Grade erweitert werden, und je nach Dauer der Toxinwirkung wird die organisatorische Tätigkeit stark gehemmt. So bleibt einerseits in den Bronchiallumina das Exsudat liegen, andererseits bleibt in den Bronchialwänden die Infiltration von Leukocyten-, Lymphocyten- und Plasmazellen bestehen, je nach Stärke der Einwirkung unter Mitbeteiligung des peribronchialen Gewebes. Wenn die schädigende Einwirkung so besonders stark war – das muß sie doch wohl bei unserem Falle schon durch eine längst erworbene Disposition gewesen sein –, so kann von einer vollständigen Wiederherstellung nicht mehr die Rede sein. So treffen wir also die weitgehende Zerstörung des Oberflächenepithels

an, was keineswegs nur eine Leichenerscheinung (Huebschmann) zu sein braucht, ferner haben wir eine entzündlich zellige Infiltration der Tunica propria, und außerdem peribronchiale Verschwielung mit hyalin verquollenen Bindegewebsfasern. Auf die Möglichkeit der Entstehung einer chronisch-carnifizierenden Pneumonie hierbei wollen wir später eingehen. Wir finden neben den genannten Prozessen auch fast in allen Lungenteilen die Bronchioli weitgehend im Sinne einer Bronchiolitis obliterans verändert, gemäß den Beschreibungen von Huebschmann. So war beim lebenden Organismus infolge mangelnder Elastizität des Bronchialsystemes geminderter Gasaustausch mit Dyspnoe vorhanden; durch den stärkeren Lufthunger wurden Bronchioli und Alveolen noch weiter gedehnt, die Möglichkeit des Aushustens wurde geringer. Schon allein diese Entwicklung konnte schließlich zur absoluten Insuffizienz des Respirationstraktes und somit des Gesamtorganismus führen.

Auf der anderen Seite bewirkt die feuchte Durchtränkung mit Trans- und Exsudat (Congestion und Oedembereitschaft) der einzelnen Bronchial- und Lungenteile das Zustandekommen eines hervorragenden Nährbodens für weitere Keime. Ein Umstand, auf den in letzter Zeit ganz besonders P. Schmidt hingewiesen hat; er nennt den Streptokokkus haemolyticus hierbei an erster Stelle. Hieraus entwickelt sich dann mit Leichtigkeit das Bild der putriden Bronchitis, wie es bei unserem Fall bereits klinisch nachgewiesen wurde. Lauche und P. Schmidt weisen bei diesen Fällen auf eine ganz naturgemäße Sensibilisierung des Lungenparenchyms hin. So steht einem Übergreifen der Entzündung von den Lymphbahnen des peribronchialen Bindegewebes zu den oberflächlichen Lymphbahnen des Lungenstützgewebes ebenso wenig etwas im Wege, wie einem Mitergriffenwerden der Pleura. Durch die im vorhergehenden zur Genüge dargestellte langsame und ungenügende Organisationsentwicklung tritt keine Restitution, sondern eine Verschwielung, mithin carnifizierende Pneumonie ein. Dieses Bild haben wir bei unserem Falle im rechten Oberlappen. Dadurch, daß nun bei uns der ganze rechte Oberlappen von einer carnifizierenden Pneumonie betroffen ist, finden wir das Bild einer lobären Pneumonie vor. Allerdings kann unser Fall mit den Bildern, die Froboese und Wätjen bei Grippe-Pneumonie beschreiben, wobei von einer klassischen lobären Pneumonie des rechten Oberlappens die Rede ist, wegen des gänzlich chronischen Charakters kaum in Einklang gebracht werden.

Immerhin ist es beachtlich, daß auch bei uns der rechte Oberlappen derjenige Lungenteil ist, der in erster Linie den Eindruck einer lobären Entzündung macht. Es scheint also bei diesem Lungenteil irgendwie eine besondere Neigung zu lobärer Entzündung zu bestehen, gleichgültig, ob es sich dabei mehr um ein acutes, oder um ein chronisches Krankheitsbild handelt.

Auf die verschiedenen pleuritischen Verwachsungen hier noch näher einzugehen, dürfte überflüssig sein; daß bei einem derartig ausgebreiteten Krankheitsprozeß die Pleura mitbetroffen sein muß, versteht sich von selbst. Nur soviel soll hierzu gesagt sein: die Verwachsungen sind ihrerseits ebenfalls dazu befähigt, die Resistenz der Lungen herabzudrücken. Durch die auf diese Weise entstandene mangelhafte Ausdehnungsfähigkeit des Lungengewebes wird die Bildung von Bronchiektasien auch von dieser Seite her gefördert.

Zum Schluß soll noch darauf hingewiesen werden, daß laut Krankengeschichte der Vater des Patienten mit 45 Jahren der Steinhauerkrankheit, wohl Staublunge, zum Opfer gefallen ist. Da aber nicht jeder Steinbruchsarbeiter von dieser Erkrankung befallen werden muß, so kann die Vermutung ausgesprochen werden, daß eine gewisse familiäre Disposition zu Lungenerkrankungen möglicherweise in Form einer Gewebsschwäche mitgesprochen hat.

Zusammenfassung.

Es wird ein Fall beschrieben, bei dem durch frühzeitige Schädigung des Bronchialsystems ein besonderes Bild einer Influenza-Pneumonie auftritt. Dieses besteht in erster Linie in einem langsamen, chronischen Verlauf der Erkrankung. Diese führt durch völlige Erschöpfung der Abwehrkräfte zum Tode. Anatomisch wird hierbei eine Pneumonie gefunden mit folgenden Erscheinungen: chronisch-konfluierte Bronchopneumonie mit Carnifikation und Cavernenbildung im rechten Oberlappen, diffuse zylindrische Bronchiektasien in allen Lungenteilen mit teilweiser Obliteration der Bronchiolen, doppelseitige flächenhafte Pleuraverwachsungen. Die Entstehung dieses Bildes wird durch verschiedene, teils mehr, teils weniger geklärte Ursachen herbeigeführt, die jedoch alle in einer Richtung zusammenwirken. Ursprünglich sind diese Ursachen durch bakterielle Einwirkungen hervorgerufen und schaffen Veränderungen im Bronchialsystem, die so die Funktion der Bronchien und Lungen beeinträchtigen; auf diese Weise entsteht eine Organdisposition für weitere Erkrankungen.

Schrifttum.

Beitzke: Über die Pathologische Anatomie der Grippe. Münch. Med. Wo. 1934, Nr. 4.

— Spezielle Pathologie der Lunge. In: Aschoffs Lehrbuch 1936.

Brauer: Bronchiektasien. Kongreß f. Inn. Med. 1925.

Hoffmann: Bronchiektasien. In: Nothnagels Spez. Pathologie und Therapie 1897.

Huebschmann: Influenza, Bronchiolitis obliterans. Beitr. zur Pathol. Anat. 1916, Bd. 63.

— Beiträge zur Pathologie der Grippe. Med. Klinik 1933, Nr. 26.

Jochmann u. Moltrecht: Bronchiektasien. Beitr. zur Pathol. Anat. 1904, Bd. 36.

Lauche: Die Entzündungen der Lunge und des Brustfells. Henke-Lubarsch, Handbuch der Spez. Pathol. Anat. 1928, Bd. III, 1.

— Über die Beziehungen der verschiedenen Formen der Lungenentzündungen zu der Reaktionslage im Körper. Dtsch. Med. Wo. 1937, Nr. 5.

Lederer: Chronische Bronchitis, Bronchialasthma, Bronchotetanie. Ergeb. der Inn. Med. und Kinderheilkunde 1921, Bd. 21.

Löschke: Emphysema bronchiolektaticum und praeterminale Bronchiektasien als Systemerkrankungen isolierter Abschnitte des Bronchialbaumes. Dtsch. Pathol. Gesellsch. Freiburg 1926.

Schmidt, P.: Grippe und Lungenentzündung. Dtsch. Med. Wo. 1937, Nr. 5.

Schweizerische Med. Wochenschrift, 1937, Nr. 17: Die aetiologische Bedeutung des Influenza-Bazillus für die Entstehung von Bronchiektasien.

Stähelin: Influenza und Grippe. In: Bergmanns Lehrbuch der Inn. Medizin 1936.

Wätjen: Zur Kenntnis atypischer Pneumonie im Kindesalter. Dtsch. Med. Wo. 1934, Nr. 6.

— Pathologisch-anatomische Erfahrungen bei der Grippeepidemie des letzten Winters mit besonderer Berücksichtigung der Influenza-Bazillus-Befunde. Dtsch. Med. Wo. 1937, Nr. 26.

Froboese: Über den Charakter der gegenwärtigen Grippeepidemie in Berlin. Dtsch. Med. Wo. 1937, Nr. 8.

Lebenslauf.

Am 18. Februar 1910 wurde ich, Adolf Bilfinger, als Sohn des Univ.Prof. Dr. Karl Bilfinger und seiner Ehefrau Margarethe geb. Schuler, in Stuttgart geboren.

Ich besuchte die Gymnasien zu Stuttgart, Halle/Saale, Illfeld am Harz und Weinheim a. d. B., wo ich am 27. 2. 1931 die Reifeprüfung bestand. 1931–1932 studierte ich in Freiburg i. Br. Medizin, danach bis 1933 in Halle/Saale, wo ich am 8. Aug. 1933 die ärztliche Vorprüfung bestand. Die klinischen Semester verbrachte ich in Freiburg i. Br., Hamburg und Halle, wo ich im Dezember 1936 die ärztliche Staatsprüfung bestand. Vom 28. 10. 1935 bis 22. 12. 1935 leistete ich meine erste militärische Übung ab in Heide/Holstein; ich wurde dort als Gefr. d. R. entlassen. Das praktische Jahr verbrachte ich in Heidelberg: vom Dezember 1936 bis Mai 1937 war ich am Pathologischen Institut tätig; vom Juni 1937 bis September 1937 an der Ludolf-Krehl-Klinik, vom Oktober 1937 bis Januar 1938 an der Universitätsklinik für Hals-Nasen-Ohrenkrankheiten. Seither bin ich als Volontär-Assistent an der Ludolf-Krehl-Klinik in Heidelberg tätig. Am 15. Dezember 1937 erhielt ich die Approbation als deutscher Arzt.